

Schmerz-Wegweiser: Brust, Bauch und Genitalbereich

Ein primäres Schmerzmuster ist in Fettschrift gesetzt. In Normalschrift gesetzter Text bezieht sich auf ein seltener vorkommendes oder ein Satelliten-Triggerpunkt-Schmerzmuster. Die Muskeln, die am häufigsten Probleme verursachen, werden zuerst genannt. *Bitte beachten Sie auch den „Wegweiser für andere Symptome“.* Wir haben diesen Wegweiser im Internet unter der Adresse ↗ <http://www.junfermann.de> zum Herunterladen zur Verfügung gestellt.

Bauchbereich

gerader Bauchmuskel (*M. rectus abdominis*) (S. 225)
schräge Bauchmuskeln (*Mm. obliqui abdominis*) (S. 225)
 Darmbein-Rippen-Muskel (*M. iliocostalis*) (S. 252)
 autochthone Rückenmuskulatur (*M. erector spinae*),
 tiefe Gruppe (S. 249)
 viereckiger Lendenmuskel
 (*M. quadratus lumborum*) (S. 257)

Brustbereich

großer Brustmuskel (*M. pectoralis major*) (S. 213)
kleiner Brustmuskel (*M. pectoralis minor*) (S. 218)
Treppenmuskeln (*Mm. scaleni*) (S. 136)
Kopfwendermuskel (*M. sternocleidomastoideus*) (S. 96)
Brustbeinmuskel (*M. sternalis*) (S. 217)
Zwischenrippenmuskeln (*Mm. intercostales*) (S. 223)
 Darmbein-Rippen-Muskel (*M. iliocostalis*) (S. 252)
Unterschlüsselbeinmuskel (*M. subclavius*) (S. 217)
 schräge Bauchmuskeln (*Mm. obliqui abdominis*) (S. 225)
 Zwerchfell (*Diaphragma*) (S. 223)

Genitalbereich

Beckenbodenmuskeln (*Mm. pubococcygei*) (S. 236)
schräge Bauchmuskeln (*Mm. obliqui abdominis*) (S. 225)
großer Oberschenkelanzieher
 (***M. adductor magnus***) (S. 297)
gerader Bauchmuskel (*M. rectus abdominis*) (S. 225)
 großer Gesäßmuskel (*M. gluteus maximus*) (S. 261)
 birnenförmiger Muskel (*M. piriformis*) (S. 270)
 Lendenmuskel (*M. psoas*) (S. 231)

Seite

vorderer Sägemuskel (*M. serratus anterior*) (S. 221)
schräge Bauchmuskeln (*Mm. obliqui abdominis*) (S. 225)
Zwischenrippenmuskeln (*Mm. intercostales*) (S. 223)
 großer Rückenmuskel (*M. latissimus dorsi*) (S. 162)
Zwerchfell (*Diaphragma*) (S. 223)

Wegweiser für andere Symptome: Brust-, Bauch- und Genitalbereich

Aufstoßen

schräge Bauchmuskeln (*Mm. obliqui abdominis*) (S. 225)

Blasenschmerzen, häufiger Harndrang

großer Oberschenkelanzieher

(*M. adductor magnus*) (S. 297)

schräge Bauchmuskeln (*Mm. obliqui abdominis*) (S. 225)

birnenförmiger Muskel (*M. piriformis*)

(und andere Drehmuskeln der Hüfte) (S. 270)

Beckenbodenmuskeln (*Mm. pubococcygei*) (S. 236)

Chronische Beckenschmerzen, gynäkologische Schmerzen oder Menstruationsbeschwerden

schräge Bauchmuskeln (*Mm. obliqui abdominis*) (S. 225)

gerader Bauchmuskel (*M. rectus abdominis*) (S. 225)

großer Oberschenkelanzieher

(*M. adductor magnus*) (S. 297)

Beckenbodenmuskeln (*Mm. pubococcygei*) (S. 236)

birnenförmiger Muskel (*M. piriformis*)

(und andere Drehmuskeln der Hüfte) (S. 270)

Lendenmuskel (*M. psoas*) / Darmbeinmuskel

(*M. iliacus*) (S. 231)

Damm (Perineum)

birnenförmiger Muskel (*M. piriformis*) (S. 270)

Beckenbodenmuskulatur (hier: Afterheber

[*M. levator ani*], Zwiebelschwellkörpermuskel

[*M. bulbospongiosus*] und äußerer Genitalmuskel

[*M. ischiocavernosus*]) (S. 236)

Erbrechen, schwallartiges

schräge Bauchmuskeln (*Mm. obliqui abdominis*) (S. 225)

gerader Bauchmuskel (*M. rectus abdominis*) (S. 225)

häufiger oder dringender Harndrang

schräge Bauchmuskeln (*Mm. obliqui abdominis*) (S. 225)

Harninkontinenz

Beckenbodenmuskulatur (S. 236)

Harnröhrenschließmuskel-Krämpfe

gerader Bauchmuskel (*M. rectus abdominis*) (S. 225)

Harnverhaltung

schräge Bauchmuskeln (*Mm. obliqui abdominis*) (S. 225)

Herzrhythmusstörungen (Arrhythmie)

großer Brustmuskel (*M. pectoralis major*) (S. 213)

Hodensackschmerzen

viereckiger Lendenmuskel

(*M. quadratus lumborum*) (S. 257)

großer Lendenmuskel (*M. psoas major*) /

Darmbeinmuskel (*M. iliacus*) (S. 231)

Beckenbodenmuskulatur

(hier: Zwiebelschwellkörpermuskel

[*M. bulbospongiosus*]) (S. 236)

Hodenschmerzen

schräge Bauchmuskeln (*Mm. obliqui abdominis*) (S. 225)

Beckenbodenmuskulatur (hier: Zwiebelschwellkörper-

muskel [*M. bulbospongiosus*] und äußerer

Genitalmuskel [*M. ischiocavernosus*]) (S. 236)

viereckiger Lendenmuskel

(*M. quadratus lumborum*) (S. 257)

Impotenz

birnenförmiger Muskel (*M. piriformis*) (S. 270)

Beckenbodenmuskulatur

(hier: Zwiebelschwellkörpermuskel

[*M. bulbospongiosus*]) (S. 236)

Kardiale Ischämie

(Angina pectoris vasomotorica)

großer Brustmuskel (*M. pectoralis major*) (S. 213)

kleiner Brustmuskel (*M. pectoralis minor*) (S. 218)

Brustbeinmuskel (*M. sternalis*) (S. 217)

autochthone Rückenmuskulatur (*M. erector spinae*),

oberflächliche Gruppe (S. 252)

Darmbein-Rippen-Muskel (*M. iliocostalis*) (S. 252)

Kolik

gerader Bauchmuskel (*M. rectus abdominis*) (S. 225)

Körperhaltung mit vorgebeugtem Kopf („schlafte Haltung“)

gerader Bauchmuskel (*M. rectus abdominis*) (S. 225)

schräge Bauchmuskeln (*Mm. obliqui abdominis*) (S. 225)

großer Brustmuskel (*M. pectoralis major*) (S. 213)

kleiner Brustmuskel (*M. pectoralis minor*) (S. 218)

Brustbeinmuskel (*M. sternalis*) (S. 217)

Kopfwendermuskel (*M. sternocleidomastoideus*) (S. 96)

Treppenmuskeln (*Mm. scaleni*) (S. 136)

Kostochondritis (Rippenknorpelentzündung)

großer Brustmuskel (*M. pectoralis major*) (S. 213)
 vorderer Sägemuskel (*M. serratus anterior*) (S. 221)
 Zwischenrippenmuskeln (*Mm. intercostales*) (S. 223)
 Zwerchfell (*Diaphragma*) (S. 223)
 schräge Bauchmuskeln (*Mm. obliqui abdominis*) (S. 225)
 gerader Bauchmuskel (*M. rectus abdominis*) (S. 225)

Pseudo-Appendizitis

gerader Bauchmuskel (*M. rectus abdominis*) (S. 225)

Rektalschmerzen, Völlegefühl

großer Oberschenkelanzieher
 (*M. adductor magnus*) (S. 297)
 Beckenbodenmuskulatur (hier: Afterheber
 [*M. levator ani*], innerer Hüftlochmuskel
 [*M. obturator internus*], Afterschließmuskel
 [*Sphincter ani*]) (S. 236)
 birnenförmiger Muskel (*M. piriformis*) (S. 270)

**Schmerzen beim Atmen, Husten, Niesen;
Schwierigkeiten, ganz einzuatmen**

Treppenmuskeln (*Mm. scaleni*) (S. 136)
 vorderer Sägemuskel (*M. serratus anterior*) (S. 221)
 kleiner Brustmuskel (*M. pectoralis minor*) (S. 218)
 großer Brustmuskel (*M. pectoralis major*) (S. 213)
 Zwerchfell (*Diaphragma*) (S. 223)
 Zwischenrippenmuskeln (*Mm. intercostales*) (S. 223)
 schräge Bauchmuskeln (*Mm. obliqui abdominis*) (S. 225)
 gerader Bauchmuskel (*M. rectus abdominis*) (S. 225)
 großer Rückenmuskel (*M. latissimus dorsi*) (S. 162)

**Schmerzen oder Schwierigkeiten
bei Bewegungen**

aus einem Sessel aufstehen
 autochthone Rückenmuskulatur (*M. erector spinae*),
 oberflächliche Gruppe (S. 252)

Beugen und Heben
 gerader Bauchmuskel (*M. rectus abdominis*) (S. 225)

Darmbewegung
 Beckenbodenmuskulatur
 (hier: Afterschließmuskel [*Sphincter ani*]) (S. 236)

Drehen aus der Hüfte („twisting“)
 Zwischenrippenmuskeln (*Mm. intercostales*) (S. 223)

Ejakulation
 Beckenbodenmuskulatur
 (hier: Zwiebschwellkörpermuskel
 [*M. bulbospongiosus*]) (S. 236)

flach auf dem Rücken liegen
 Beckenbodenmuskulatur
 (hier: Afterschließmuskel [*Sphincter ani*]) (S. 236)

nach vorn oder hinter den Rücken reichen
 großer Brustmuskel (*M. pectoralis major*) (S. 213)

kleiner Brustmuskel (*M. pectoralis minor*) (S. 218)

Sitzen
 Beckenbodenmuskulatur
 (hier: Afterheber [*M. levator ani*] und
 Steißbeinmuskel [*M. coccygeus*]) (S. 236)

zur Seite beugen
 schräge Bauchmuskeln (*Mm. obliqui abdominis*) (S. 225)
 autochthone Rückenmuskulatur (*M. erector spinae*),
 oberflächliche Gruppe (S. 252)

Schmerzen im Penis

gerader Bauchmuskel (*M. rectus abdominis*) (S. 225)
 Beckenbodenmuskulatur (hier: äußerer Genitalmuskel
 [*M. ischiocavernosus*] und Zwiebschwellkörper-
 muskel [*M. bulbospongiosus*]) (S. 236)

**Schmerzen oder Überempfindlichkeit
im Steißbein (Coccyx)**

großer Gesäßmuskel (*M. gluteus maximus*) (S. 261)
 vielgespaltene Rückenmuskeln (*Mm. multifidi*) (S. 115)
 Beckenbodenmuskeln (*Mm. pubococcygei*) (Afterheber
 [*M. levator ani*], Steißbeinmuskel [*M. coccygeus*],
 Afterschließmuskel [*Sphincter ani*] und innerer
 Hüftlochmuskel [*M. obturator internus*]) (S. 236)

Sodbrennen

obere schräge Bauchmuskeln
 (*Mm. obliqui abdominis*) (S. 225)
 gerader Bauchmuskel (*M. rectus abdominis*) (S. 225)

Übelkeit

gerader Bauchmuskel (*M. rectus abdominis*) (S. 225)

**Überempfindlichkeit in Brust
oder Brustwarzen**

großer Brustmuskel (*M. pectoralis major*) (S. 213)
 vorderer Sägemuskel (*M. serratus anterior*) (S. 221)

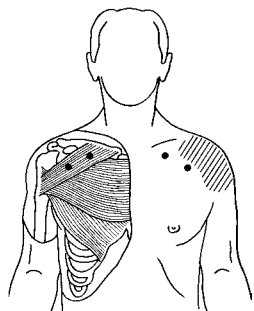
Vaginalschmerzen, Vulvodynie

schräge Bauchmuskeln (*Mm. obliqui abdominis*) (S. 225)
 großer Oberschenkelanzieher
 (*M. adductor magnus*) (S. 297)
 Beckenbodenmuskulatur
 (hier: Afterheber [*M. levator ani*], Zwiebschwell-
 körpermuskel [*M. bulbospongiosus*], äußerer
 Genitalmuskel [*M. ischiocavernosus*] und innerer
 Hüftlochmuskel [*M. obturator internus*]) (S. 236)

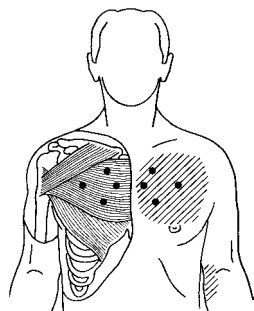
Verdauungsstörungen

gerader Bauchmuskel (*M. rectus abdominis*) (S. 225)

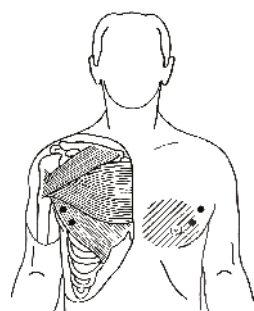
Triggerpunkt- und Schmerzmuster-Wegweiser: Brust-, Bauch- und Genitalbereich*



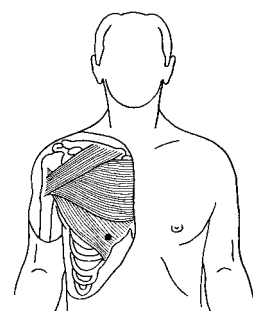
Großer Brustmuskel,
Schlüsselbeinteil
(*M. pectoralis major, pars
clavicularis*): Triggerpunkte
und Schmerzübertragungs-
muster (Abb. 7.2, S. 215)



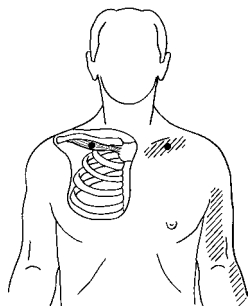
Großer Brustmuskel,
Brustbeinteil (*M. pectoralis
major, pars sternalis*):
Triggerpunkte und Schmerz-
übertragungsmuster
(Abb. 7.3, S. 215)



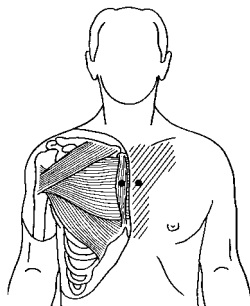
Großer Brustmuskel,
Rippenteil (*M. pectoralis
major, pars costalis*):
Triggerpunkte und Schmerz-
übertragungsmuster
(Abb. 7.4, S. 215)



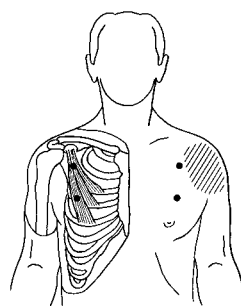
Großer Brustmuskel:
Arrhythmie-Triggerpunkt
(Abb. 7.5, S. 215)



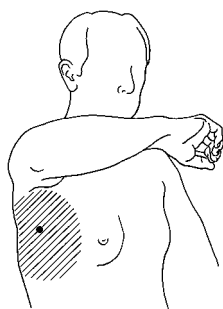
Unterschlüsselbeinmuskel
(*M. subclavius*): Triggerpunkt
und Schmerzübertragungs-
muster (Abb. 7.9, S. 217)



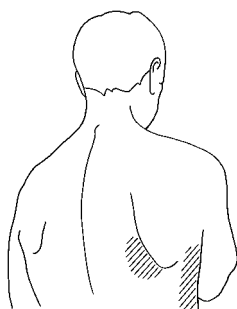
Brustbeinmuskel
(*M. sternalis*): Beispiel-
Triggerpunkt und Schmerz-
übertragungsmuster
(Abb. 7.10, S. 218)



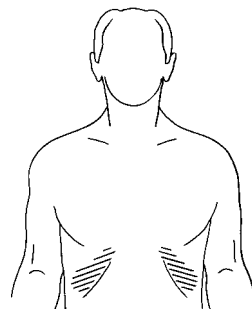
Kleiner Brustmuskel
(*M. pectoralis minor*):
Triggerpunkte und Schmerz-
übertragungsmuster
(Abb. 7.11, S. 219)



Vorderer Sägemuskel
(*M. serratus anterior*):
Schmerzübertragungs-
muster, Seitenstechen
(Abb. 7.14, S. 222)

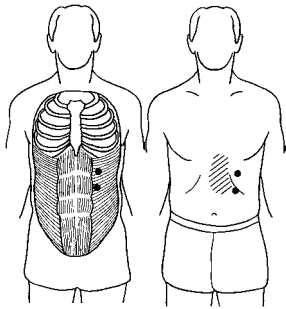


Vorderer Sägemuskel
(*M. serratus anterior*):
Schmerzübertragungs-
muster im Rücken
(Abb. 7.15, S. 222)

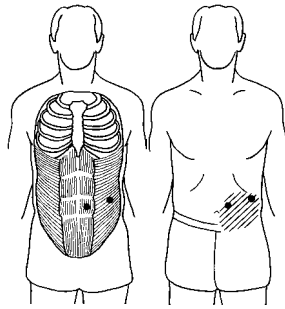


Zwerchfell (*Diaphragma*):
Schmerzübertragungsmus-
ter. Die Triggerpunkte liegen
verdeckt hinter den untersten
Rippen. (Abb. 7.17, S. 223)

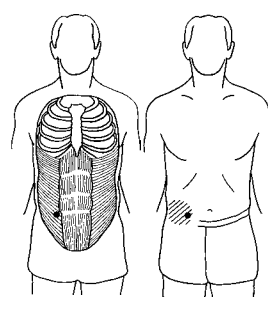
* Wir haben diesen Wegweiser im Internet unter der Adresse <http://www.junfermann.de> zum Herunterladen zur Verfügung gestellt. *Achtung: Bitte lesen Sie die gesamte Behandlungsanleitung für den betreffenden Muskel, bevor Sie mit der Behandlung beginnen.*



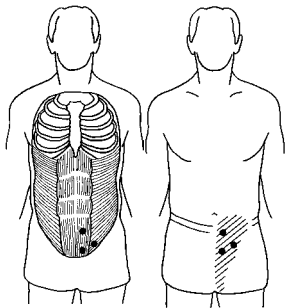
Triggerpunkte im oberen Bauch und viszerale Schmerzübertragungsmuster (Abb. 7.19, S. 226)



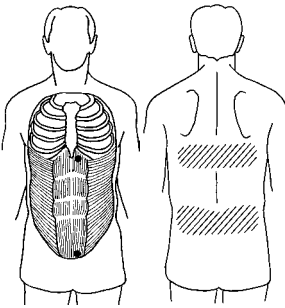
Triggerpunkte im mittleren Bauch und viszerale Schmerzübertragungsmuster (Abb. 7.20, S. 227)



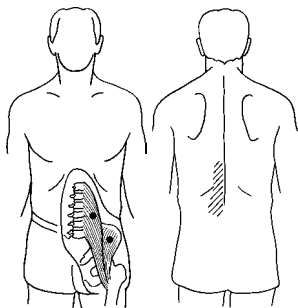
Pseudo-Appendizitis: Triggerpunkt und Schmerzübertragungsmuster (Abb. 7.21, S. 227)



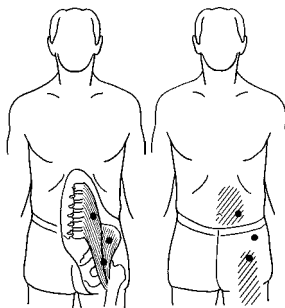
Triggerpunkte im unteren Bauch und Übertragungsschmerzen in Leisten- und Genitalgegend (bei beiden Geschlechtern) (Abb. 7.22, S. 227)



Triggerpunkte im Bauch und Schmerzübertragungsmuster im Rücken (Abb. 7.23, S. 228)



Großer Lendenmuskel (*M. psoas major*) und Darmbeinmuskel (*M. iliacus*): Triggerpunkte und Schmerzübertragungsmuster im Rücken (Abb. 7.29, S. 232)



Großer Lendenmuskel (*M. psoas major*) und Darmbeinmuskel (*M. iliacus*): Schmerzübertragungsmuster in Bauch, Leistengegend und Oberschenkel (Abb. 7.30, S. 232)